

РОССИЙСКАЯ ФЕДЕРАЦИЯ
Министерство здравоохранения Забайкальского края

государственное автономное учреждение здравоохранения
«ЗАБАЙКАЛЬСКАЯ КРАЕВАЯ КЛИНИЧЕСКАЯ БОЛЬНИЦА»

672038, г. Чита, ул. Коханского, д. 7

тел. (302-2) 72 02 71, 28 20 95

E-mail: priem@kkb.chita.ru

от 31.10.2025 № 774

Главный врач

Утверждаю

С.Н. Капустин

Информационное письмо

РЕКОМЕНДАЦИИ ПО ВЕДЕНИЮ ПАЦИЕНТОВ С ЭПИТЕЛИАЛЬНЫМИ
НОВООБРАЗОВАНИЯМИ ТОЛСТОЙ КИШКИ

Врач-эндоскопист Н.Ю. Веревкина
Зав. отделением эндоскопии Л.Н. Скажутина

I. ОБЩИЕ ВОПРОСЫ (ТЕРМИНОЛОГИЯ, КЛАССИФИКАЦИЯ)

- **Применительно к эндоскопическим методам диагностики и лечения целесообразно использовать термин «эпителиальное новообразование».**

Подобный термин характеризует объемное образование, источником происхождения которого является слизистая оболочка толстой кишки. Это с достаточной степенью убедительности можно выяснить непосредственно при проведении эндоскопического исследования с использованием, при необходимости, уточняющих методов диагностики (цифровой хромоскопии или окрашивания витальными красителями, увеличительной эндоскопии) без применения дополнительных методов визуализации (эндосонографии, эндомикроскопии и др.).

Нецелесообразно использование термина «**опухоль**», т.к. истинная природа новообразования может быть окончательно установлена только по результатам гистологического исследования. Вне зависимости от доброкачественного или злокачественного характера новообразования истинная морфологическая структура новообразования устанавливается только после морфологического исследования его части (при взятии биопсии) или целиком (при полном удалении). В последующем гистологическая верификация вместе с другими характеристиками (число, размер, злокачественный потенциал, генетический фон, возраст и др.) является основанием для определения тактики дальнейшего наблюдения и необходимости проведения дополнительного лечения. Термин «**образования**» носит более общий характер и включает в себя другие неопухолевые патологические состояния или анатомические структуры, являющиеся следствием оперативного вмешательства, естественного течения воспалительного процесса или аномалиями развития. Также не рекомендуется использование термина «**полип**», т.к. он может быть применим только к определенной части новообразований с экзофитным характером роста.

Для описания эндоскопических методик удаления образований следует принимать во внимание следующие факты: эпителиальное новообразование может быть удалено путем резекции слизистой или полнослойной резекции участка кишки. Петлевая резекция слизистой может быть выполнена с предварительной инъекцией раствора в подслизистый слой или без таковой. При этом в зависимости от размера образования и техники резекции эпителиальное новообразование может быть удалено единым блоком (моноблочная резекция) или несколькими фрагментами (пофрагментная резекция). При проведении резекции без использования электрохирургического оборудования следует использовать термин «холодная петлевая резекция». Если использовался аппарат ЭХВЧ, то желательно указывать режим используемой энергии и параметры тока резки и коагуляции.

В зависимости от клинической ситуации петлевая резекция слизистой может быть являться эндоскопической операцией, преследующей удаление выявленного ранее новообразования, а также вариантом биопсии, при которой, как правило небольшие образования, удаляются полностью. Если новообразование небольших размеров в

процессе петлевой биопсии полностью удалено, то возможно использовать термин «тотальная» или «эксцизионная» биопсия.

Классификации

- Для описывания типа роста эпителиальных новообразований толстой кишки рекомендуется применять Парижскую эндоскопическую классификацию поверхностных неопластических поражений

Для описания формы новообразования необходимо использовать Парижскую эндоскопическую классификацию поверхностных неопластических поражений (Рисунок 1). Согласно оригинальной версии Парижской классификации, опубликованной авторами в 2002 году, были выделены основные типы новообразований:

- полиповидный 0-I, в свою очередь имеет подтип 0-Ip (на ножке) и 0-Is (сидячий)
 - неполиповидный, разделенный на подтип 0-IIa (слегка приподнятый), 0-IIb (плоский), 0-IIc (слегка углубленный) и 0-III (подрытый, язва)
- Дополнительно выделяются смешанные подтипы: 0-IIc+IIa, 0-IIa+IIc, 0-IIc+III и 0-III+IIc.

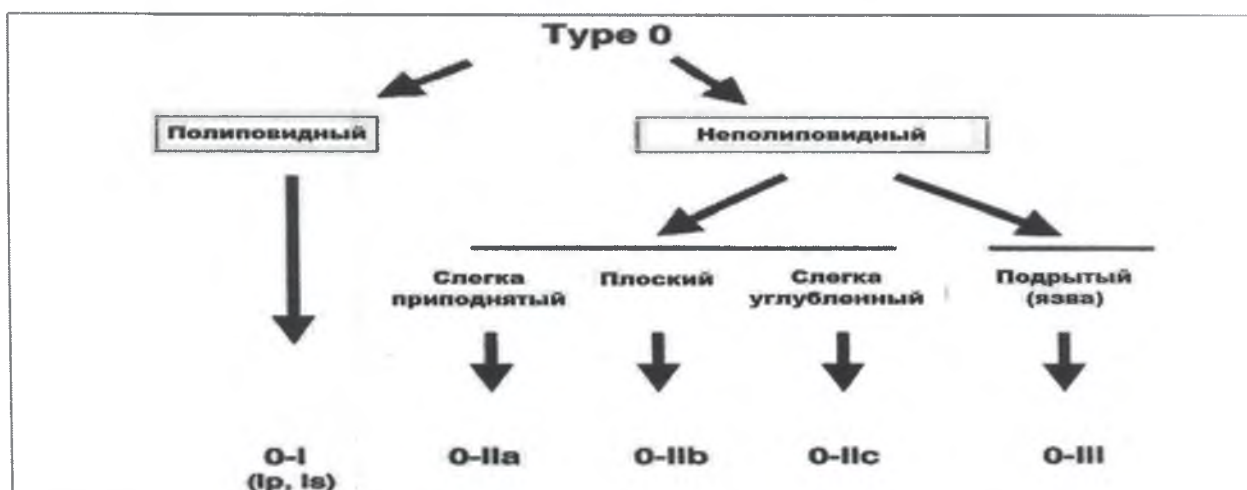


Рисунок 1. Парижская классификация поверхностных неопластических поражений

- **Для описания поверхностных новообразований, которые распространяются латерально вдоль стенки кишки и имеют диаметр ≥ 10 мм необходимо применять термин латерально-распространяющееся образование (LST в англоязычной литературе), а структуру ее поверхности необходимо описывать как гранулярную или негранулярную.**

LST следует разделять на гранулярные (гомогенные или нодулярные смешанные) и негранулярные (приподнятые или углубленные) типы из-за существенных различий в риске инвазивного рака. Размер как полиповидных, так и неполиповидных новообразований является дополнительным прогностическим фактором риска инвазивного рака, позволяя более точно стратифицировать риск в соответствии с морфологией и размером.

- **Для прогнозирования морфологической структуры и риска инвазии эпителиальных новообразований толстой кишки рекомендуется использовать методики цифрового контрастирования в зависимости от наличия технической возможности (NBI, FICE, BLI, LCI, i-SCAN-OE, VIST).**

Цифровые и оптические технологии, включая узкоспектральное изображение (NBI), iScan, технология спектрального цветового выделения (FICE), BLI, визуализация связанных цветов (LCI), VIST и др., доступны для помощи в оценке структуры поверхности и микрососудистой архитектуры колоректальных новообразований. Систематический обзор, сравнивающий стандартную эндоскопию в белом свете, хромоэндоскопию и NBI с увеличением или без увеличения, пришел к выводу, что хромоэндоскопия с увеличением и NBI были двумя наиболее точными методами прогнозирования гистологии полипов.

Крупный метаанализ, включающий 28 исследований, сообщил о высокой точности NBI в дифференцировке неопластических и не-неопластических колоректальных поражений - площадь под кривой равна 0,92, чувствительность и отрицательная прогностическая ценность превышали 90%. В отечественных исследованиях продемонстрирована эффективность NBI при дифференциальной диагностике эпителиальных неоплазий и для определения границ новообразования, и проведения прицельной биопсии.

Технология спектрального цветового выделения (FICE), визуализация синим цветом (BLI) и визуализация связанных цветов (LCI) продемонстрировали эффективность FICE для оценки микроструктуры и ямочного рисунка поверхности эпителиальных неоплазий. В крупном когортном исследовании, включавшее 1936 пациентов, установлено, что i-SCAN играл роль в прогнозировании гистологического строения полипов в реальном времени.

Технология цифрового режима мультиспектральной визуализации (VIST) сочетает преимущества оптической и цифровой фильтрации получаемых изображений при помощи интеллектуальной электронной технологии без потери яркости изображения; при этом подчеркивается контрастность кровеносных сосудов слизистой оболочки. Пока существуют единичные отечественные работы, посвященные технологии VIST, однако первичная оценка методики положительная.

- **Для прогнозирования морфологии и/или глубины инвазии новообразований толстой кишки рекомендуется использовать валидированные международные классификации – NICE и/или JNET.**

Разработаны ряд классификаций, на основании которых по характеристикам эндоскопического изображения возможно прогнозировать морфологическую структуру и глубину инвазии новообразований толстой кишки. Однако классификация NICE (NBI International Colorectal Endoscopic) и JNET (Japan NBI Expert Team) в настоящее время являются наиболее распространенными и применимыми в клинической практике.

- **Мы считаем, что возможно не выполнять щипцовую биопсию новообразования толстой кишки размерами менее 20 мм, если выявлены признаки его доброкачественности и на следующем этапе планируется его эндоскопическое удаление, при соблюдении следующих условий:**
 - исследование выполнено на эндоскопической системе, оснащенной функцией (HD) цифрового/оптического контрастирования (NBI, BLI, LCI, i-SCAN-OE, VIST);
 - врач-эндоскопист имеет опыт применения методик контрастирования;
 - при выполнении исследования выполнена фото-/видеофиксация эндоскопического изображения, в том числе в режиме цифрового контрастирования.

Морфологическая оценка материала, полученного при выполнении щипцовой биопсии зачастую не отражает истинной ситуации. Расхождение между морфологической оценкой при щипцовой биопсии и при тотальном удалении новообразований толстой кишки достигает 19%. Интерпретируемая при колоноскопии совокупность визуальных признаков, свидетельствующая о доброкачественном строении новообразований, позволяет рекомендовать их удаление одним из эндоскопических способов, без выполнения щипцовой биопсии. Поэтому рекомендуется полное удаление новообразования для морфологического подтверждения диагноза. Прогнозирование морфологической структуры новообразования при использовании методик цифрового контрастирования в настоящее время является достаточно точной. Так при применении

режима NBI и классификации NICE специфичность колебалась от 94,9% до 100%. Для дифференцировки гиперпластических и аденоматозных полипов размерами менее 10 мм точность прогноза повышается, специфичность - 99,2%, положительное прогностическое значение - 99,3%.

- **Эндоскопическое удаление новообразования толстой кишки рекомендуется проводить в рамках одного вмешательства. В случае отсутствия возможности одноэтапного удаления новообразования, необходимо направить пациента в региональный или профильный федеральный центр.**

Удаление новообразований толстой кишки за одно вмешательство соответствует основным современным принципам лечения опухолевой патологии. Согласно рекомендациям Британского общества гастроэнтерологов и ассоциации колопроктологов рекомендуем избегать частичной резекции, как эндоскопической, так и хирургической. Частичное удаление новообразования не только не приводит к излечению пациента, но и приводит к фиброзу в зоне вмешательства и является неблагоприятным фактором для дальнейшего радикального удаления.

- **Удаление эпителиального новообразования толстой кишки возможно в амбулаторных условиях в качестве метода тотальной биопсии. Необходимо соблюдение следующих условий:**

- размеры удаляемого образования - не более 10 мм. Размеры новообразования могут быть изменены локальными регламентирующими документами/СОПами отдельного лечебного учреждения;
- отделение/кабинет эндоскопии должен быть оснащен средствами для остановки кровотечения (ЭХВЧ, клипатор, инжектор);
- у пациента нет противопоказаний для планового вмешательства (выраженная сопутствующая патология, прием антикоагулянтной терапии и т.д.);
- пациент имеет результаты клинического обследования. Рекомендованный минимум обследования – ЭКГ, ОАК, коагулограмма. Перечень обследования и сроки давности могут быть изменены локальными регламентирующими документами/СОПами отдельного лечебного учреждения;
- в лечебном учреждении, в котором выполняется вмешательство, есть возможность экстренной госпитализации в случае возникновения осложнений.

Совершенствование оборудования, расширение возможностей эндоскопических хирургических вмешательств позволило в последние годы выполнять ряд лечебных манипуляций в амбулаторных условиях. Несмотря на наличие ряда работ, посвященных медицинской и экономической эффективности полипэктомии в условиях поликлинического звена, вопросы организации, отбора пациентов, показаний и противопоказаний к выполнению полипэктомии в амбулаторных условиях остаются открытыми. Амбулаторная эндоскопическая полипэктомия - безопасная и эффективная альтернатива удаления колоректальных образований в стационарных условиях. Частота

осложнений: 0,07% - перфорация, 0,14% - кровотечение, 0,07% - подслизистая гематома.

Большинство авторов сходятся во мнении, что большая часть новообразований, обнаруженных при скрининговой колоноскопии, должна быть удалена во время той же процедуры. В рамках специальной стационарной процедуры необходимо лечить сложные новообразования, требующие достаточного количества времени, необходимого оборудования и присутствия специалистов с опытом выполнения сложных вмешательств.

Обязательный минимум клинического обследования при выполнении тотальной биопсии новообразования в толстой кишке в настоящее время не регламентируется. Однако, целесообразно иметь результаты клинического обследования, характеризующие состояние сердечной деятельности и свёртывающей системы крови – ЭКГ, ОАК, коагулограмма. Вместе с тем перечень обследования и сроки давности могут быть изменены локальными регламентирующими документами/СОПами отдельного лечебного учреждения.

II. МЕТОДИКИ ЭНДОСКОПИЧЕСКОГО УДАЛЕНИЯ И УСЛОВИЯ ИХ

ПРИМЕНЕНИЯ

1. Холодная петлевая резекция

- **Мы рекомендуем холодную петлевую резекцию, как предпочтительный метод удаления новообразований миниатюрных (≤ 5 мм) и средних (6-9мм) размеров.**

Холодная петлевая резекция (ХПР) превосходит холодную щипцовую полипэктомию (ХЩП) в отношении полноты резекции миниатюрных полипов. В рандомизированном контролируемом исследовании (РКИ), в котором было выполнено удаление 117 миниатюрных полипов размером < 5 мм у 52 пациентов, частота гистологически подтвержденной полной резекции была значительно выше в группе ХПР, чем в группе ХЩП (93% и 76%, соответственно; $P=0,009$). Кроме того, время, необходимое для удаления эпителиального образования, было значительно короче в группе ХПР (14с и 22с, соответственно; $P < 0,001$).²⁸ В другом РКИ, включавшем 145 полипов размером < 7 мм, частота полной резекции аденоматозных полипов была так же значительно выше в группе ХПР по сравнению с группой ХЩП (96,6% против 82,6%; $P = 0,01$).²⁹ ХПР позволяет избежать нежелательных явлений, связанных с термическим повреждением электрокоагуляцией при использовании щипцов для горячей биопсии и горячей петлевой полипэктомии.

Применение щипцов для холодной биопсии может быть использовано только в случае удаления полипов размером 1–3 мм, когда холодная петлевая резекция технически затруднена или невозможна.

В проспективном исследовании, включавшем 52 пациента с миниатюрными полипами, которые были удалены с помощью ХЩП, участки стенки кишки после полипэктомии были иссечены с помощью EMR. Гистологическое исследование показало, что только 39% полипов были полностью резецированы. Тем не менее, более высокие показатели полной резекции были продемонстрированы в другом исследовании, где удаление путем ХЩП 86 миниатюрных полипов выполнялось с помощью

хромозндоскопии до тех пор, пока видимый полип не переставал наблюдаться. Затем каждое основание полипа было резецировано с помощью EMR. Частота полной резекции составила 92% для всех миниатюрных аденом и 100% для аденом размером 1–3 мм. Кроме того, в ретроспективном исследовании, в котором были проанализированы результаты 102 полипэктомий большими щипцами для биопсии "jumbo" и 161

полипэктомия стандартными щипцами, определено, что удаление одним фрагментом стандартными или большими щипцами, позволило выполнить полную резекцию для миниатюрных полипов до 3 мм, при этом для удаления полипов размером 4-5 мм стандартными щипцами требовалось несколько фрагментов.

2. Горячая петлевая полипэктомия и эндоскопическая резекция слизистой

- **Горячая петлевая полипэктомия рекомендуется, как предпочтительный метод удаления новообразований на ножке.**

Горячая петлевая полипэктомия (ГПП) является основным методом удаления новообразований размером 10-19 мм, хотя данные, сравнивающие ГПП с другими методами ограничены. Для новообразований размером 10-19 мм выполнение ХЦБ и ХПР, как правило, не позволяет произвести удаление en-bloc, а также занимает много времени. Напротив, удаление путем ГПП, обеспечивает en-bloc резекцию, особенно если выполняется подслизистая инъекция. Подслизистая инъекция повышает безопасность ГПП при удалении полипов такого размера за счет снижения риска глубокого термического повреждения. Выбор раствора, используемого для подслизистой инъекции, может повлиять на результаты ГПП. Например, в исследовании 196 пациентов с полипами размером <20 мм были рандомизированы для проведения эндоскопической резекции слизистой после подслизистой инъекции либо 0,13% гиалуроновой кислоты, либо обычного физиологического раствора. Полная резекция была достигнута в 79,5% случаев в группе в которой применялась 0,13% гиалуроновая кислота и в 65,6% случаев в группе с нормальным физиологическим раствором ($P < 0,05$), при этом частота неполной резекции значительно выше для полипов размером 10-20 мм по сравнению с полипами меньшего размера (17,3% против 6,8 %; $P = 0,003$).

- **При удалении новообразования толстой кишки размером ≥ 20 мм на ножке и любого размера, но с ножкой имеющей диаметр 10 мм и более методикой горячей петлевой полипэктомии рекомендуется проводить профилактику кровотечений при помощи предварительного наложения гемостатической петли или клипс.**

Крупные новообразования на ножках имеют повышенный риск отсроченного кровотечения из-за наличия кровеносного сосуда большого диаметра внутри ножки. Исследования показали, что факторы риска отсроченного кровотечения после

полипэктомии, включают размер новообразований >10 мм, диаметр ножки >5 мм, расположение в правой половине толстой кишки и признаки малигнизации.

Механический гемостаз с помощью лигатурной петли (EndoLoop) или инъекция разбавленного адреналина эффективны в снижении отсроченного кровотечения при полипах на ножках размером >10 мм, при этом наибольший эффект наблюдается при новообразованиях размером >20 мм. Механический профилактический гемостаз с помощью лигатурной петли может быть лучше инъекции адреналина в достижении гемостаза. Два РКИ, в которых были оценены результаты удаления новообразований размером >20 мм, показали, что использование механических устройств для предварительного гемостаза ножки новообразования, отдельно или в сочетании с инъекцией адреналина, значительно снижало частоту отсроченного кровотечения по сравнению с только инъекцией адреналина.

3. Удаление новообразований размерами 10-19 мм с неполипозидным типом роста

- **Для удаления новообразований размерами 10-19 мм с неполипозидным типом роста рекомендуется выполнение эндоскопической резекции слизистой.**

Эндоскопическая резекция слизистой (ЭРС) является основным методом удаления новообразований размером 10-19 мм. Удаление путем ЭРС, обеспечивает резекцию единым блоком, а подслизистая инъекция повышает безопасность за счет снижения риска глубокой термической травмы.

- **Мы рекомендуем использовать методику пофрагментарной эндоскопической резекции доброкачественных новообразований размерами более 20 мм, если удаление единым блоком невозможно или небезопасно.**

Эпителиальные колоректальные новообразования с латерально распространяющимся типом роста (LST) размерами более 20 мм имеют более высокий потенциал злокачественной трансформации и требуют иных подходов к их удалению, обеспечивающих большую полноту и достаточную глубину иссечения в пределах здоровых тканей и, поэтому, более эффективных. При этом риски злокачественной трансформации зависят от типа роста опухоли и ее размера. Вариантом решения этой проблемы является использование методики пофрагментарной резекции.

По данным исследований пофрагментарная резекция является достаточно безопасной методикой удаления доброкачественных эпителиальных колоректальных новообразований. Подавляющее большинство возможных осложнений может быть купировано малоинвазивными эндоскопическими методами. Значимыми факторами риска рецидива являются размер опухоли, полнота лифтинга и наличие интраоперационного кровотечения.

- **Рекомендуется извлекать все удаленные эпителиальные новообразования для гистологической оценки.**

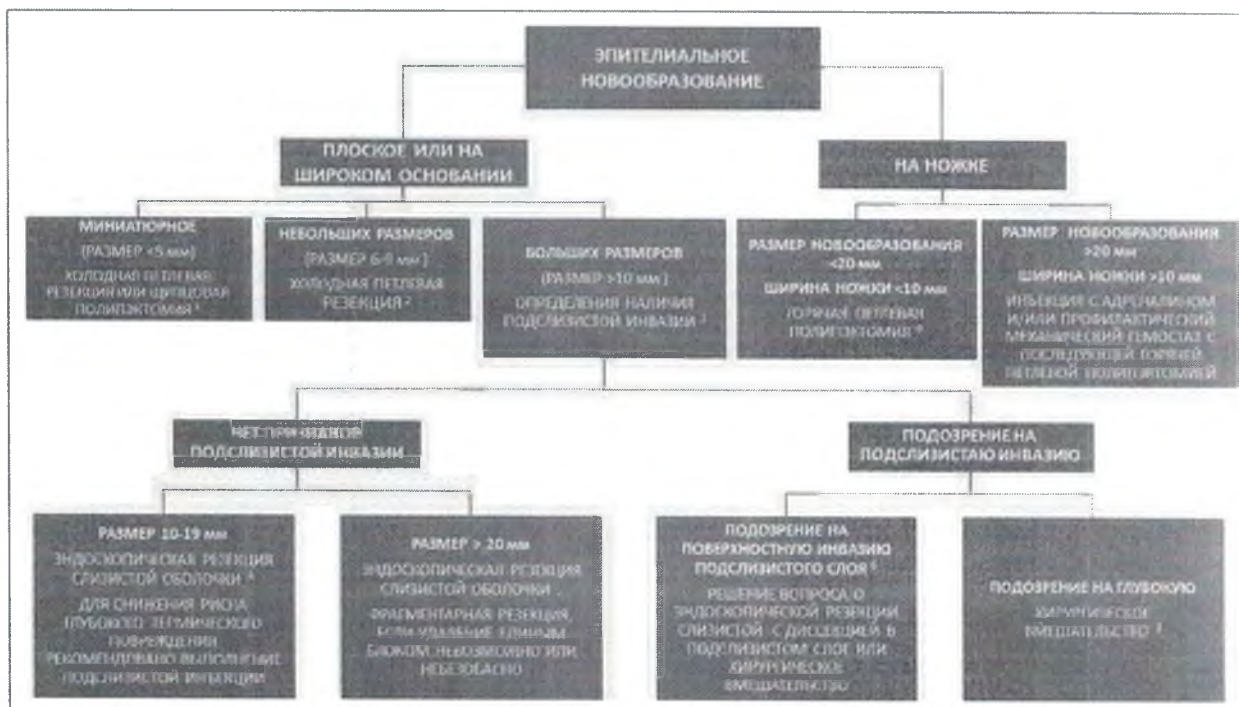


Рисунок 2. Алгоритм по применению методик удаления эпителиальных новообразований толстой кишки

III. ЭНДОСКОПИЧЕСКАЯ РЕЗЕКЦИЯ СЛИЗИСТОЙ МЕТОДОМ ДИССЕКЦИИ В ПОДСЛИЗИСТОМ СЛОЕ

1. Оснащение

- Для выполнения эндоскопической диссекции в подслизистом слое рекомендуется использовать растворы с большей вязкостью, чем физиологический раствор, зарегистрированные для этого вида вмешательств.

Раствор, используемый для подслизистой инъекции во время эндоскопической диссекции должен быть безопасным для человека, долго держаться в подслизистом слое и не иметь токсического действия на ткани удаляемой опухоли. Для эндоскопической диссекции время удержания подушки раствора особенно важно, так как операция продолжительная. Постоянное добавление раствора во время манипуляции для насыщения подслизистого слоя приводит к удлинению времени операции. Для выполнения эндоскопической диссекции в подслизистом слое рекомендуется использовать растворы с большей вязкостью, чем физиологический раствор, так как это облегчает проведение манипуляции и ведет к уменьшению ее продолжительности.

Раствор декстрозы дольше удерживается в подслизистом слое, по сравнению с физиологическим раствором, однако показал негативные свойства в отношении повреждения патогистологического образца, что делает его нежелательным для использования во время ESD.

Фибриногеновая смесь обладает достаточной вязкостью для длительного удержания подушки в подслизистом слое, является доступным и недорогим раствором, а

также улучшает визуализацию операционного поля в процессе ESD, так как обладает гемостатическим эффектом. Однако, ввиду того, что фибриноген получают из сыворотки крови человека, раствор может быть контаминирован некоторыми вирусами и нести опасность их трансмиссии.

Глицерол – это гипертонический раствор, содержащий 10% глицерин и 5% фруктозу в физиологическом растворе. Благодаря гипертоническим свойствам, глицерол способствует длительному сохранению подслизистой подушки в сравнении с физиологическим раствором. Раствор не повреждает удаляемый препарат, позволяя проводить достоверный патогистологический анализ. Однако, на территории Российской Федерации не зарегистрирован официальный раствор Глицерола и требуется его изготовление в условиях аптеки, что приводит к труднодоступности этого раствора.

Клинические свойства препаратов желатина (таких как Гелофузин, Желатиноль) были оценены в двойном слепом рандомизированном исследовании Moss и соавторами. В рамках сравнения с физиологическим раствором препараты желатина дольше удерживались в подслизистом слое, требовали меньшего количества введений и уменьшали время проведения манипуляции.

Препараты гидроксиэтилированного крахмала (такие как Волювен, Рефортан, Венофундин и др.) в рамках исследований на животных моделях и человеке, показали свою безопасность и достаточную вязкость для длительного удержания инфузионной подушки, что вело к меньшему количеству вводимого препарата и укорочению времени операции по сравнению с использованием физиологического раствора.

Раствор 0,4% гиалуроновой кислоты обладает высокой вязкостью и способностью удерживать воду, не обладает токсичностью по отношению к удаляемому образцу и окружающим тканям. Исследования показали высокую эффективность применения раствора гиалуроновой кислоты для инъекции в подслизистый слой: длительное сохранение подушки раствора, уменьшение времени выполнения манипуляции.

2. Показания к эндоскопической диссекции в подслизистом слое

- **Удаление злокачественного новообразования методом эндоскопической диссекции в подслизистом слое рекомендовано в тех ситуациях, когда петлевая резекция единым блоком вероятно не будет иметь технический успех.**

Необходимость удаления единым блоком имеется для следующих злокачественных образований толстой кишки:

- 1. ранний рак, подтвержденный гистологически;**
- 2. эпителиальные новообразования, по эндоскопическим характеристикам подозрительные в отношении карциномы;**
- 3. LST-NG, особенно LST-NG-PD;**
- 4. нодулярно-смешанные LST;**

5. эпителиальные новообразования с фиброзом подслизистого слоя;
6. местная резидуальная или рецидивная опухоль после предшествующей эндоскопической резекции.

Когда злокачественность новообразования подтверждена или высоковероятна, что определяется макроскопическими факторами, такими как тип 0-IIa+c или 0-III (по Парижской классификации), нарушение структуры рельефа и микрососудистого рисунка (NICE3, JNET2b, V тип по Kudo), особенно при поражениях размером >20 мм, резекция должна выполняться единым блоком с использованием ESD для точного определения стадии (по морфологии) и в связи с высокими шансами на радикальное удаление. В прямой кишке показания к ESD могут быть расширены для всех крупных (>20мм) образований в связи с значительным риском малигнизации, а также сложности альтернативной хирургии данной локализации. ESD также может рассматриваться для рецидивных или резидуальных опухолей с значительным фиброзом в основании, которые ранее подвергались попыткам эндоскопической резекции, даже несмотря на то, что фиброз может значительно увеличить риск перфорации.

Риск подслизистой инвазии зависит от макроскопического типа, так для LST-G-H подслизистая инвазия встречается редко и поэтому эти опухоли могут рассматриваться, как кандидаты для пофрагментарной резекции. Однако, по данным разных источников, этот риск разнится от 0,5% до 5%, что, вероятно, связано с различиями интерпретации Парижской классификации разными эндоскопистами. Учитывая эти данные, риск нерадикальной резекции при фрагментации достигает 5% и ввиду этого, выбор методики эндоскопического удаления должен быть обсужден с пациентом. LST-G-NM и негранулярные LST псевдо-углубленного типа имеют значительный риск подслизистой инвазии (10%-36%), в связи с чем не должны рассматриваться для пофрагментарного удаления. LST-NG-FE имеют риск подслизистой инвазии, описываемый от 3 до 14%, помимо этого, данные образования имеют значительный риск фиброза в подслизистом слое, что затрудняет петлевую резекцию и делает ESD предпочтительным методом их радикального удаления.

3. Критерии радикальности эндоскопической диссекции в подслизистом слое

- Радикально-удаленными следует считать эпителиальные новообразования толстой кишки любого размера, удаленные единым блоком, без наличия опухолевых клеток в краях резекции, гистологические критерии которых не превышают следующие: аденокарциномы дифференцированного типа, глубина инвазии не более sm1 (менее 1 мм в подслизистый слой), отсутствие лимфоваскулярной инвазии, инвазивного фронта (tumor budding 1).

Техническим успехом считается удаление целевого образования единым блоком (en-bloc) с макроскопическими признаками полного удаления поражения. Удаление R0 (удаление с чистыми краями) это удаление опухоли единым блоком при отсутствии опухолевых клеток в латеральных и вертикальном краях удаленного препарата. Удаление

R1 (микроскопические признаки опухоли в краях резекции) и Rх (границы не поддаются оценке из-за коагуляционного повреждения или из-за невозможности реконструкции фрагментов при фрагментации препарата) считается неполным, так как велик риск резидуальной опухоли в зоне операции.

Тубулярные, villous, тубуло-виллезные и зубчатые аденомы классифицируются как доброкачественные образования и, исходя из этого, лечение этих образований будет считаться радикальным, если в краях удаленного препарата не обнаружено опухолевых клеток.

Внутрислизистые карциномы толстой кишки (Tis/m) не имеют потенциала метастазирования в лимфатические узлы, поэтому R0-удаление единым блоком внутрислизистой карциномы любого размера следует рассматривать как радикальное. Однако, даже при удалении методом ESD единым блоком в ряде случаев гистологическая оценка краев может выявить R1 удаление, что связано с техническими погрешностями во время проведения операции или при извлечении удаленного препарата. Эти случаи не являются показанием к хирургическому вмешательству и требуют наблюдения или дополнительного эндоскопического лечения.

Для карцином, прорастающих в подслизистый слой, кроме оценки краев удаленного препарата, следующие критерии также должны быть оценены в патогистологическом ответе, так как они имеют важное прогностическое значение: гистологический тип опухоли, глубина инвазии в подслизистый слой, лимфоваскулярная инвазия, tumor budding.

Удаление R1 карциномы с инвазией подслизистого слоя не является радикальным. Такой пациент должен быть рассмотрен для проведения дополнительного хирургического лечения. Однако, стоит отметить, что, если инвазивный компонент не располагается в зоне положительного горизонтального края резекции, а вертикальный край чистый, эндоскопическое наблюдение или дополнительное эндоскопическое иссечение также может рассматриваться как вариант выбора.

Оценка глубины поражения подслизистого слоя зависит от морфологического типа опухоли. Новообразования на узком основании должны быть оценены по классификации Haggitt. Измерение глубины инвазии в миллиметрах или микрометрах в этих случаях не имеет значения. Уровень инвазии Haggitt 4 или положительный вертикальный край для этой группы карцином является показанием для дополнительного хирургического лечения ввиду повышенного риска лимфогенного метастазирования.

Однако, требуются дополнительные исследования в отношении прогноза лимфогенного метастазирования для образований на узком основании, у которых глубокая инвазия подслизистого слоя является единственным неблагоприятным признаком.

Глубина инвазии подслизистого слоя в плоских и полиповидных типах карцином должна быть оценена в миллиметрах или микрометрах. По данным ряда метаанализов поражение подслизистого слоя на глубину более 1 мм (1000 мкм) повышает риск лимфогенного метастазирования опухоли, и, как следствие, требует дополнительного хирургического лечения с лимфодиссекцией.

По данным ретроспективного исследования частота лимфогенного метастазирования при карциномах с глубоким поражением подслизистого слоя при отсутствии других факторов неблагоприятного прогноза достигала 3,1% и была на уровне

группы без факторов риска прогрессии. Таким образом, у коморбидных пациентов с глубокой инвазией подслизистого слоя, необходимость дополнительного хирургического лечения должна быть обсуждена индивидуально.

Низкодифференцированные типы и муцинозная аденокарцинома являются фактором риска развития лимфогенного метастазирования. Однако, его значимость, как единственного неблагоприятного фактора риска, в поражении лимфатических узлов требует дальнейшего изучения.

Наличие лимфоваскулярной инвазии является важным неблагоприятным прогностическим фактором как изолировано, так и в сочетании с другими критериями для опухолей любого макроскопического типа. При обнаружении лимфоваскулярной инвазии в удаленном образце, пациенту должно быть рекомендовано дополнительное хирургическое лечение.

Tumor budding - это наличие кластеров опухолевых клеток расположенных изолировано от инвазивного фронта. При наличии этого критерия, края удаленного препарата не должны иметь роста карциномы, а группы опухолевых клеток остаются в стенке кишки. Tumor budding является фактором риска поражения лимфатических узлов и требует дополнительного хирургического лечения. Кроме того, при наличии tumor budding расстояние от края опухоли до края резекции должно составлять не менее 1мм для достоверной оценки R-критерия.

IV. ПРОФИЛАКТИКА ОСЛОЖНЕНИЙ.

- **Мы рекомендуем использовать медицинский углекислый газ вместо воздуха при выполнении эндоскопической резекции и эндоскопической резекции с диссекцией в подслизистом слое.**

Углекислый газ (CO_2), используемый для инсуффляции в просвет кишки, абсорбируется и выводится из организма человека намного быстрее, чем воздух, что позволяет снизить дискомфорт пациента после проведенной манипуляции.

Согласно данным проспективного исследования Bassanetal (2013), при использовании стерильного углекислого газа для инсуффляции во время полипэктомии в толстой кишке, в послеоперационном периоде пациенты значимо реже обращались с жалобами на боль в животе, не связанную с перфорацией. Эндоскопическая диссекция в подслизистом слое ассоциирована с повышенным риском перфорации стенки кишки и с более длительным временем проведения процедуры, чем стандартная диагностическая колоноскопия. Использование инсуффляции углекислого газа в ситуации с повышенным риском перфорации стенки имеет преимущества, так как инсуффляция воздуха может привести к быстрому росту внутрибрюшного давления, напряженному пневмоперитонеуму, болевому синдрому и гемодинамическим нарушениям.

- **Мы рекомендуем проводить оценку дефекта слизистой после выполнения эндоскопического удаления новообразования для выявления признаков и факторов риска перфорации стенки кишки. При обнаружении последних,**

должно выполняться клипирование дефекта слизистой.

Осмотр дефекта слизистой после удаления новообразования - важнейший этап полипэктомии, особенно при удалении крупных полипов. При выявлении полностенной перфорации, необходимо срочно выполнять эндоскопическое ушивание дефекта методом клипирования. Даже частичное повреждение собственной мышечной оболочки без полностенного дефекта ассоциировано с более высоким риском отложенной перфорации. Выявление таких признаков повреждения мышечной оболочки как «симптом мишени» со стороны подслизистого слоя удаленного полипа и «зеркального симптома мишени» в зоне дефекта слизистой, являются показаниями к обязательному профилактическому клипированию.

При использовании красителя для подслизистой инъекции важно обращать внимание на непрокрашенные участки дефекта: на фоне равномерного голубого подслизистого слоя с типичными коллагеновыми волокнами непрокрашенные зоны являются потенциальными участками частичной или полной резекции собственной мышечной оболочки, либо участками фиброза подслизистого слоя, которые также рекомендуется клипировать.

Профилактика кровотечения

- **При удалении новообразования толстой кишки на широком основании вопрос профилактического клипирования дефекта слизистой должен решаться индивидуально, учитывая его локализацию и размер.**

Удаление небольших новообразований на широком основании не требует обязательного клипирования дефекта слизистой, однако в последние годы появилось много новых данных о целесообразности профилактики отсроченных кровотечений в различных клинических ситуациях. Так, недавний анализ Spadaccini et al показал значительную корреляцию между клипированием LP (≥ 20 мм) и снижением риска DPPB. В метаанализе Gangwani et al (2021), на основе 6 РКИ, куда были включены только полипы более 10 мм, подтверждается целесообразность профилактического клипирования дефектов слизистой после удаления полипов крупнее 10 мм.

Локализация новообразования является хорошо известным фактором риска развития отсроченного кровотечения. Среди исследований, которые установили значительную корреляционную зависимость, было обнаружено, что проксимальные или правосторонние полипы имеют более высокую тенденцию к кровотечению по сравнению с аналогичными полипами в левой половине ободочной кишки.

- **Мы не рекомендуем удалять новообразования на ножке (0-1p тип по Парижской классификации) используя режим «CUT» (Резание) без коагуляции из-за высокого риска интраоперационного кровотечения.**

Использование исключительно режима резания (Cut) не рекомендуется для полипэктомии из-за повышенного риска интраоперационного кровотечения. В крупном многоцентровом корейском исследовании, в котором было проведено 9336 полипэктомий, было показано, что при удалении полипов в режиме резания и непреднамеренной холодной петлевой полипэктомии были самые высокие риски для интраоперационных кровотечений. В ретроспективном обзоре, охватывающем 4735 полипэктомий, выполненных с использованием режима резания, кровотечение произошло у 3,1% пациентов.

При резекции полипа на ножке риск развития перфорации ниже, поскольку ножка находится далеко от стенки толстой кишки. При этом ножка может содержать толстый сосуд. Неадекватная коагуляция этого сосуда может привести к серьезным кровотечениям. Поэтому для резекции полипов на ножке логично использовать режим коагуляции. Однако нет качественных данных для полипов на ножке, сравнивающих удаление в режиме коагуляции с током, управляемым микропроцессором.

- **Мы не рекомендуем пользоваться исключительно режимом коагуляции при выполнении эндоскопической резекции слизистой в связи с более высоким риском отсроченной послеоперационной перфорации.**

В то время, как использование режима коагуляции позволяет снижать количество интраоперационных кровотечений, активное его использование связано с более высоким риском как отсроченных кровотечений, так и перфораций из-за более глубокого повреждения стенки кишки, особенно в правых отделах.

V. ПРИНЦИПЫ НАБЛЮДЕНИЯ

Данные рекомендации по наблюдению касаются всех пациентов, которым было выполнено полное удаление одного или нескольких новообразований толстой кишки во время исходной качественной колоноскопии.

- **Мы рекомендуем пациентам, у которых выполнено радикальное удаление доброкачественного новообразования толстой кишки единым блоком, провести повторную колоноскопию через 3 года.**

Исследования подтвердили, что у пациентов после удаления аденом без признаков дисплазии высокой степени отсутствует необходимость более частого наблюдения. Риск заболеваемости и смертности от колоректального рака в долгосрочной перспективе у этой группы пациентов ниже или аналогичен такому риску у пациентов без аденом или у населения в целом. Исследование, включавшее 64422 пациента со средним сроком наблюдения 14 лет, показало, что у пациентов с аденомами без признаков дисплазии в исходном состоянии риск развития КРР и смертности в течении 10 лет, составили 0,44 % (95 % ДИ 0,31 % - 0,62 %) и 0,03% (95% CI 0,01%- 0,11%), соответственно, что аналогично пациентам без аденом.

- **Мы рекомендуем провести вторую контрольную колоноскопию через 5 лет, если при первой контрольной колоноскопии не обнаружено эпителиальных новообразований.**

В двух исследованиях изучался интервал между первым и вторым наблюдением. Первое исследование показало увеличение риска прогрессирования неоплазии в течение года (ОР 1,11; 95 % ДИ 1 - 1,24). В многовариантных моделях для прогрессирующей неоплазии, при использовании интервала менее 18 месяцев в качестве референтного стандарта, двухгодичный интервал не был статистически значимым, но интервалы в 3 года (ОР 2,02, 95% ДИ 1,19 - 3,42), 4 года (ОР 2,45; 95% ДИ 1,20 - 5,00), и >6,5 лет (ОР 5,95; 95% CI 2,15 - 16,46) были значимыми (интервал в 5 или 6 лет не был значимым). Во второй когорте не было выявлено связи между риском развития аденомы и интервалом между первым и вторым наблюдением, когда интервал составлял ≥ 3 лет, по сравнению с 3 годами. На сегодняшний день нет убедительных данных в отношении наиболее подходящего интервала между первым и вторым наблюдением в вопросе долгосрочной заболеваемости или смертности от колоректального рака.

- **Мы рекомендуем проводить контрольную колоноскопию через 3-6 месяцев после пофрагментарной эндоскопической резекции эпителиальных новообразований. Следующую колоноскопию мы рекомендуем через 12 месяцев.**

Несмотря на отсутствие рецидива во время ранней повторной колоноскопии, поздний рецидив в месте резекции возникает в 5-9% случаев. В мета-анализе 15 исследований проводилась дифференцировка между ранними и поздними рецидивами. В 75% случаев рецидивы эпителиальных новообразований были обнаружены через 3 месяца, более чем в 90% рецидивы были выявлены через 6 месяцев и 12% неопластических рецидивов возникли в отсроченном периоде.

- **Мы не рекомендуем выполнять биопсию рубца после эндоскопического удаления эпителиального новообразования при отсутствии визуальных признаков рецидива.**

Последние исследования показали, что оценка рубца для обнаружения остаточных фрагментов неоплазии с помощью дополнительных методик эндоскопической визуализации (виртуальная или витальная хромоскопия в дополнение к белому свету) при первом контрольном исследовании является высокоточной. В этом случае можно отказаться от рутинной биопсии рубца при условии, что соблюден стандартизированный протокол визуализации.

- **Мы рекомендуем врачам-эндоскопистам предоставлять пациентам**

**письменную рекомендацию о сроках контрольной колоноскопии после удаления
эпителиальных новообразований с учетом всех эндоскопических,
гистологических результатов и пациент-зависимых факторов.**

Интервал наблюдения зависит от сочетания характеристик новообразования (гистология, количество и размер), качества выполненной колоноскопии и ряда клинических факторов (возраст пациента, сопутствующие заболевания). Именно эндоскописты должны рекомендовать правильные сроки наблюдения по сравнению с врачами других специальностей.

В случае радикального эндоскопического удаления ранней формы рака толстой кишки, дальнейшее диспансерное наблюдение должно осуществляться в соответствии с Клиническими рекомендациями Ассоциации онкологов России.